内科・外科の垣根をなくす消化器センター『膵癌早期発見に挑む』

※本コンテンツは、医師の方を対象とし、当医療機関についての理解を深めていただけるよう作成しているものであり、一般の方を対象とする宣伝・広告等を目的としたものではありません。

染田 仁
消化器センター長
消化器・肝胆膵内科部長

皆様こんにちは。関西電力病院 消化器センター長（兼消化器・肝胆膵内科部長）の染田 仁（そめだ ひとし）と申します。
今回は私が所属する消化器センターの紹介をさせて頂きます。
従来外科的手術が必要な悪性疾患は内科で診断し、外科へ紹介する流れが中心でしたが、早期胃癌や大腸癌など内科で行う内視鏡治療の機会も増加しています。
また良性疾患でも急性胆嚢炎や腸閉塞など緊急手術が必要な場合もあり、ますます内科と外科が初診時より協力して診療を行う必要性が高まっています。
当院消化器センターでは患者さんにとって最も良い治療を提供するため、外来、救急、入院において、内科・外科の枠組みとらわれず診療を行っています。
また私たちは毎週治療方針を、医師（消化器・肝胆膵内科、消化器外科、腫瘍内科、放射線科、病理診断科）および看護師、薬剤師、管理栄養士など多職種で構成する消化器センターカンファレンスにて検討しています。

消化器センター消化器・肝胆膵内科の特徴

当科は医師数11名（消化器専門医6名、内視鏡専門医6名、肝臓専門医4名）が在籍し、2021年度の検査・処置・治療件数は別表の通りです（表1）。

表 1

消化器・肝胆膵内科検査件数

項目	件数
上部内視鏡	5,495
下部内視鏡	2,754
EUS	547
ERCP	121
上部ESD	104
下部ESD	18
EUS-FNA(B)	24
RFA	52
肝（腫瘍）生検	37

多数例の胃癌・食道癌の内視鏡的粘膜下層剥離術（ESD）、肝癌に対するラジオ波熱凝固療法（RFA）、胆膵超音波内視鏡（EUS）などを行っています。
進行消化器癌の化学療法は腫瘍内科との合同カンファレンスを毎週行い、治療方針を決定しています。
今回は豊富な膵臓手術を行っている当センター外科の協力を得て、最近取り組んでいる膵癌早期発見の症例をご紹介します。

膵癌早期発見・早期治療につなげるために

膵癌はご存知のように切除可能例は20-30%にすぎず、切除例・非切除例を含めた5年生存率は10%未満と極めて予後不良です。
10mm以下の小膵癌であれば5年生存率が80%以上であり、予後良好な膵癌と言えます。
しかし10mm以下で診断される膵癌は1%弱であり、早期診断は困難と言えます。
当科では最近発症の糖尿病（特に体重増加を認めない）、膵癌家族歴、大量飲酒・喫煙・肥満・2型糖尿病など複数因子あり、慢性膵炎など膵癌危険因子を有する場合や、健診で膵酵素、膵腫瘍マーカー上昇やUSの異常（膵嚢胞、膵管拡張）を指摘された患者さんに対し、膵癌早期発見のためMRCPや超音波内視鏡（EUS）を用いて精査を行っています。

これらの検査で膵管限局性狭窄や膵内低エコー腫瘤を認めた場合は内視鏡的経鼻膵管ドレナージチューブ留置下連続膵液細胞診（SPACE）や超音波内視鏡下吸引下生検（EUS-FNB）で確定診断を得て早期治療に繋げます。

では当センターの実際の症例をご紹介します。

患者様は60歳代の女性で急性膵炎を契機に当センター受診され、膵炎治療後のCTで膵体尾部に限局性の膵萎縮とわずかな尾側膵管の拡張を認め、MRCPで同部に膵管狭窄と尾側膵管のわずかな拡張を認めました（図1）。

図１

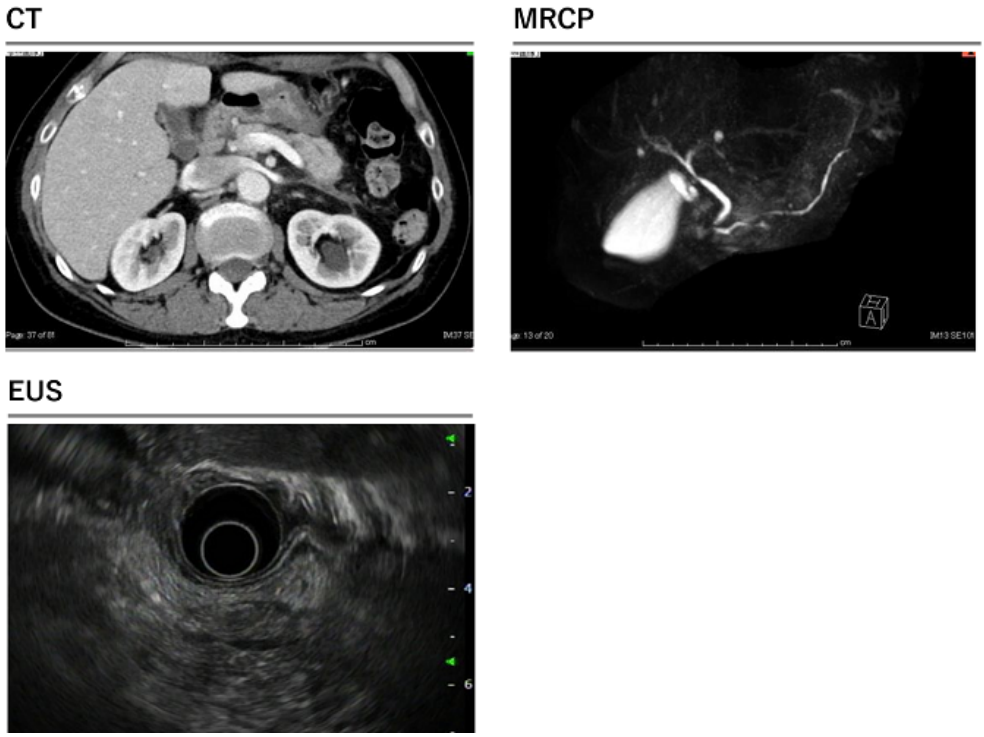

EUSでは膵管狭窄は指摘出来ましたが膵内に腫瘤性病変は認めませんでした。
EUSで膵管狭窄部に腫瘤性病変を認めないため、ERCP及びENPDチューブ留置後SPACEを施行し（図2）、細胞診で膵癌との確定診断となり，当センター外科で膵体尾部切除の方針となりました。

図２

ERCP　ENPD内視鏡画像　SPACE

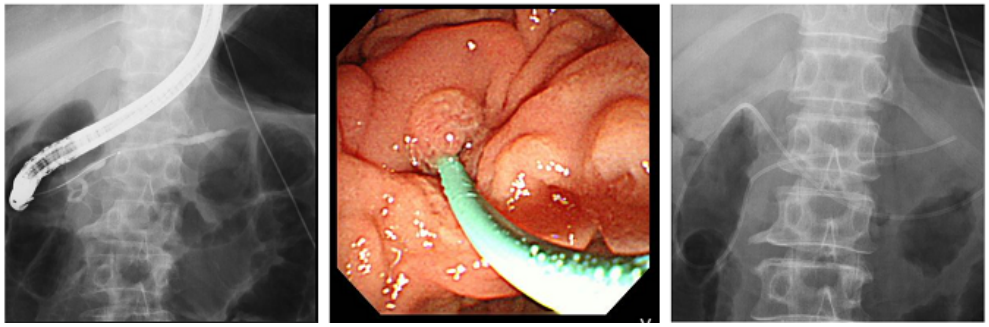

消化器センター外科の特徴

消化器外科部長

河本 泉（こうもと いずみ）

担当専門分野

消化器外科　膵臓外科　消化器神経内分泌腫瘍

所属学会・資格

京都大学　医学博士、京都大学　医学部臨床教授、日本外科学会（専門医・指導医）、日本消化器外科学会（専門医・指導医）、日本内分泌外科学会、日本神経内分泌腫瘍研究会（理事・ガイドライン作成委員会副委員長）、日本病態栄養学会（専門医・指導医・評議員）
日本肝胆膵外科学会（評議員）、日本膵臓学会（認定指導医）、近畿外科学会(評議員)、日本癌治療学会、日本内視鏡外科学会、日本食道学会
日本大腸肛門病学会、日本癌治療認定医機構（認定医）、日本臨床腫瘍学会暫定教育医、European　Neuroendocrine　Tumor　Society会員

消化器外科は消化器内科･腫瘍内科･放射線科とともに消化器センターとして診療にあたっており､食道癌､胃癌､大腸癌､膵臓癌､肝臓癌など消化器悪性腫瘍と胆嚢結石症､急性虫垂炎､鼠径ヘルニアなど良性腫瘍を広く扱っています。
悪性腫瘍の治療は最新のガイドラインに沿って進めています。
消化器外科での年間手術件数は600例で､このうち膵癌の手術は年間に12～16例を行っています。

この患者様の外科治療

膵癌は取り扱い規約に従って切除可能(R)､切除可能境界(BR)､切除不能(UR)と評価しますが､基本的に外科治療の対象となるのはR膵癌とBR膵癌です。
膵癌の基本な術式は膵頭十二指腸切除あるいは膵体尾部切除ですが､病態により門脈や副腎など周囲組織の合併切除や腹腔鏡下膵体尾部切除を選択しています。

この症例は肉眼的にも境界不明瞭な腫瘍でしたが､膵外への明らかな浸潤を認めず､術中エコーによる主膵管像を頼りに切除範囲を決定しました。
術式は膵体尾部切除を行いましたが郭清の過程で左副腎も合併切除しました。
術中迅速病理検査で膵管断端に悪性所見がないことを確認しました。
術後は膵液瘻の合併もなく経過順調で術後19日目に退院となりました。
病理検査結果では大部分が膵管内のPanIN3病変と1mm未満の高分化型浸潤性膵管癌が複数個所認めましたが､肉眼的な腫瘤は形成していませんでした(図3)。

図３

病理所見

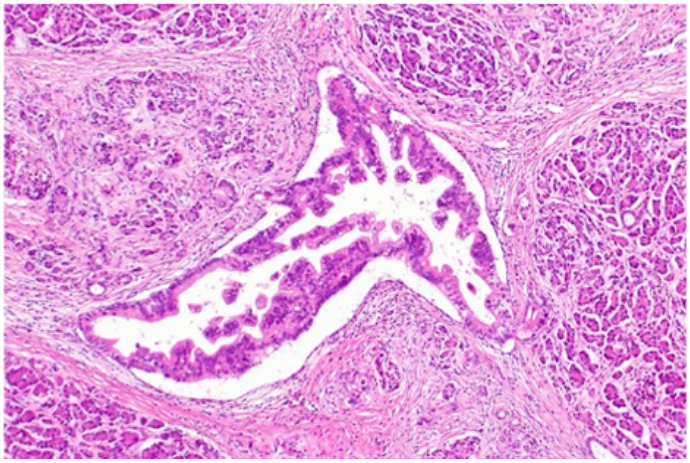

脈管侵襲や周囲被膜浸潤、切離/剥離断端への浸潤を認めず幸い腫瘍は膵内にとどまっており(pStageIA)、根治性のある手術となりました。
適切な術前検査を行うことで進行する前に診断と手術ができたと考えます。
しかし膵癌は手術療法単独では他の消化器癌と比べて再発率が高く予後不良であることはよく知られています。
消化器センターカンファレンスでは膵癌の術前補助療法や術後補助療法の適応以外にも様々な消化器癌の治療方針を柔軟に検討できる体制をとっています。

膵腫瘍には通常型膵癌以外にも神経内分泌腫瘍など稀な組織型があります。
当院では神経内分泌腫瘍の専門外来を開設しており、専門的な手術、抗腫瘍治療を提供しています。
膵腫瘍を見つけた或いは疑った場合、是非当院をご紹介ください。
様々な膵腫瘍に対して消化器センターで検査から治療までシームレスな医療を提供いたします。

今回は当院における膵臓癌の取り組みについて紹介いたしましたが、その他の消化器癌につきましても消化器内科・外科での合同手術や腫瘍内科と共に手術から抗がん剤治療まで一貫した治療を行っています。
来年よりロボット支援下手術の導入も予定しております。

最後に

地域の人々に親切なより質の高い医療を提供することが我々の使命と考えおります。
消化器疾患に対して紹介先を消化器内科か消化器外科か迷われた場合は、内科・外科問わず対応できる窓口として消化器センターを利用していただければ幸いです。
また、消化器急性疾患につきましては夜間・休日とも24時間対応しております。
併存症をお持ちの患者様につきましても診療科間の連携で対応しております。
消化器悪性疾患、良性疾患、急性疾患ともに是非当院へご紹介ください。

染田 仁(そめだ ひとし)
消化器センター長
消化器・肝胆膵内科　部長

■担当専門分野
肝・胆・膵疾患の診断と治療
消化器内視鏡

■資格・所属学会
日本内科学会(認定医・指導医)
日本消化器病学会(専門医・指導医・近畿支部評議員)
日本消化器内視鏡学会(専門医・指導医・近畿支部評議員)
日本肝臓学会(専門医・指導医)
NSTコーディネーター
関西医科大学　臨床教授
京都大学医学博士　臨床教授

お問い合わせ先

関西電力病院　地域医療連携室

TEL:06-7501-1406 平日8:30~17:00　土曜日8:30~12:00　※日祝は除く
FAX:06-6458-0347
メールアドレス:kandenhp.tiiki@a2.kepco.co.jp
ホームページ:https://kanden-hsp.jp